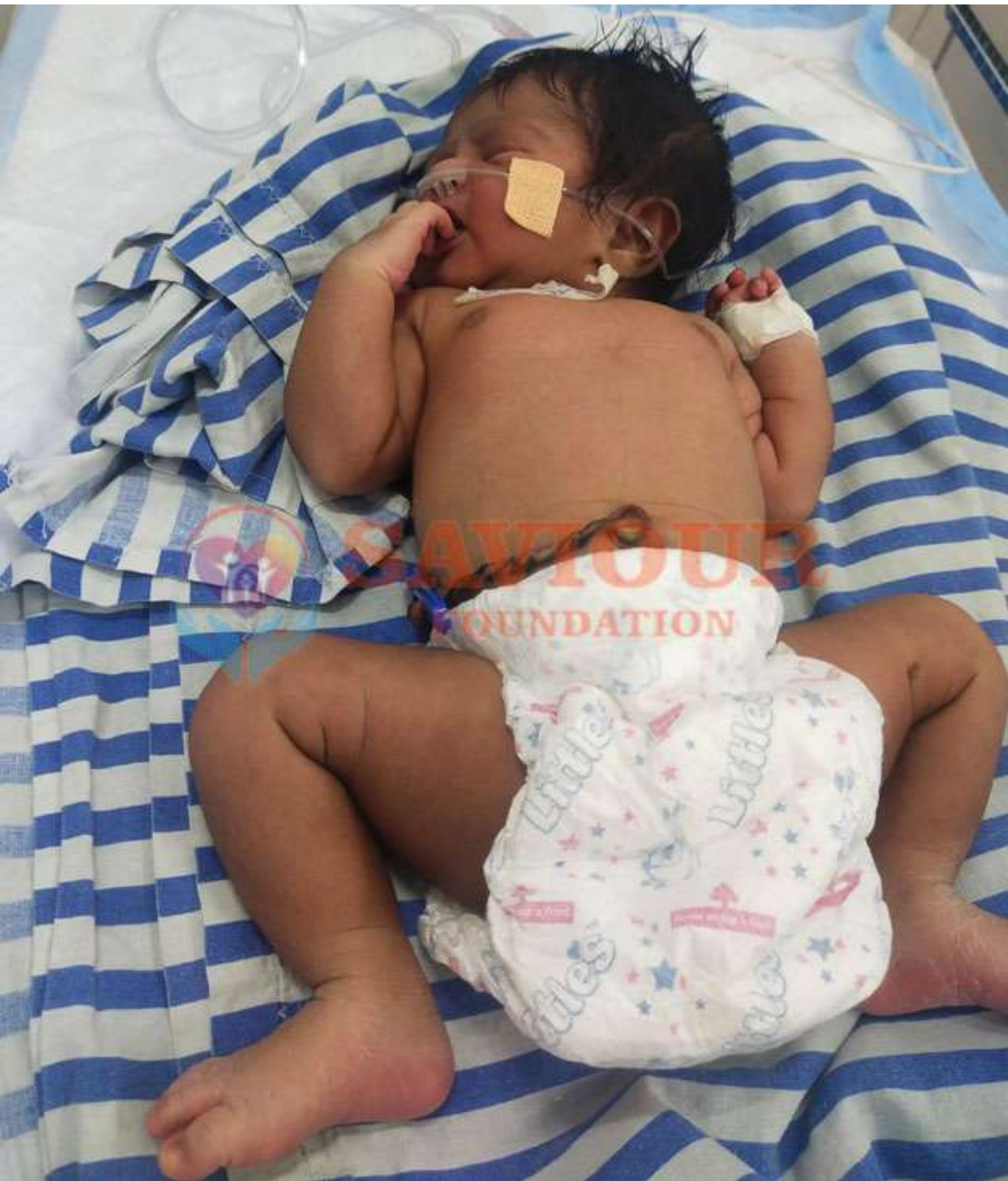



ECHOCARDIOGRAPHY & COLOR DOPPLER REPORT

Patient's ID : 16583
Patient's Name : B/o. Arti Kumari
Ref. by : Dr. Rajendra Prasad Singh, MD

Age/Sex : 09 Days / M
Date : 25-Jul-23

ECHOCARDIOGRAPHIC WINDOW :GOOD 2D & M MODE ECHOCARDIOGRAPHY

Sequential Chamber Analysis


Situs solitus, Levocardia.
AV, VA concordance
D - loop of ventricles.
Normally related great arteries.
Normal drainage of systemic and pulmonary veins.
Normal origin of coronary artery
Small size PDA, size- 2.5 mm
Moderate size ostium secundum ASD present (size - 6.5 mm)
Moderate PAH, RVSP- 51 mmhg
No Coarctation of Aorta/VSD
No TR, No PR/ AR/ PS /
No RVOT gradient, Mild TR
Dilated RA/RV Size
Normal LV systolic function
Increased flow across PV

SAVIOUR
FOUNDATION

IMPRESSION:

Acyanotic CHD, Increase QP
Moderate size PDA, Moderate PAH, Mild TR
Moderate size ostium secundum ASD present
Dilated RA/RV Size.

Please correlate clinically
Not valid for medicolegal purposes


DR. B.B. BHARTI
MD, DM (SGPGIMS, LUCKNOW)
Ex Asstt. Prof. G.B.Pant Hospital,
New Delhi

ए.बी.वी.आई.एम.एस. एवं
डा. राम मनोहर लोहिया अस्पताल
(विकिरण विभाग)

**A.B.V.I.M.S. &
DR. RAM MANOHAR LOHIA HOSPITAL**
(Department of Radiology)

एक्सरे/अल्ट्रासाउंड की जांच के लिए मांग-पत्र
X-RAY/ULTRASOUND REQUISITION

एक्सरे/अल्ट्रासाउंड रिपोर्ट
X-RAY/ULTRASOUND REPORT

SS, CL
AV/VA @, WAGA.
PDA closed.
IVS intact
Skull MSB
L → R SWT

SITRUTI
1.5 month / F

4/9/2023 आयु/लिंग
Age/Sex

यूनिट का नाम
Name of Unit

तारीख
Date

नाम
Name

रोगी का नाम
Name of Patient

आयु/लिंग
Age/Sex

भेजने वाले डॉ० का नाम
Referred by

wt → 2.400 kg NO coet
Ht → 57. cm NO PPA

के.सं.खा० योजना कार्ड सं०
C.G.H.S. Card No.

वार्ड/बा०पे०वि०
Ward/O.P.D.

**SAVIOUR
FOUNDATION**

रिपोर्ट सं०
Report No.

4/11/23

107 cm

संक्षिप्त नैदानिक टिप्पणी
Brief Clinical Notes

बिस्तर सं०
Bed No.

दिनांक
Date

Ly : Skull MSB
L → R SWT

अपेक्षित जांच
Examination Required

LA 46 2.8
2C 1.4

अनन्तिम निदान
Provisional Diagnosis

LV → 3.77 cm

विकिरण विज्ञानी के हस्ताक्षर
Signature of Radiologist

चिकित्सक के हस्ताक्षर
Signature of Clinicians

RV
minor 1.9 cm
leg 3.01 cm

MA 1 year
[Signature]



PH: 011-23404040, 23365525

डॉ० राम मनोहर लोहिया अस्पताल, नई दिल्ली - 110001
DR. RAM MANOHAR LOHIA HOSPITAL, NEW DELHI - 110001

बाइयम पंजीकरण कार्ड
OPD Registration Card

Prepared by: Mr. Kshitij G.M.T.

Barcode No.:



OPD Regt. No.

202300001111

Issue Date

डॉ० राम मनोहर लोहिया अस्पताल

OPD Regt. No.

20-09-2023 202300001111

OPD Regt. No. 202300001111

Specialty

PEDIATRICS

डॉ० राम मनोहर लोहिया अस्पताल

Paediatrics/PTA Name

Patient Name

SHY SHI SHI

PHYSICIAN: Dr. J.

Dr. Dewanshi N

Register Type: General

निदान
Diagnosis:

Overide ECHO (27/7/23) -> Aortic CHD / 9.8
Moderate size PPA
Moderate PSH
Mild TR
DS ASD (mod. size)

• R/O in peds Cardiology
OPD in Wed, 2pm

Handwritten signature

SAVIOUR
FOUNDATION



नोट : आप ऑनलाइन पंजीकरण प्रणाली (ORS) - ors.gov.in से अपने घर से जॉइंट ऑपेंटि
अप कर सकते हैं और घर पर जॉइंटि पॉइंट कर सकते हैं।

Note: You can get OPD appointment and print opd slip at home through online
registration system (ORS) - ors.gov.in

अपनी अस्पताल आए हुए कार्ड को अपने साथ बरकरार रखें।
Always bring this card with you when you come to Hospital.

धूम्रपान करना एक जर्नी के स्वास्थ्य के लिए हानिकारक है।
Smoking is Injurious To Your & Others Health.

निजी अस्पतालों में मुफ्त इलाज के लिए ईएसएसएस एच रोगियों को भेजने की सुविधा यहाँ उपलब्ध है।
The Facility of referral of EWS Patients to private hospital for free
treatment is available here.

समतुल्य जेनेरिक दवाओं को भी जारी किया जा सकता है।
Equivalent generic Medicines can also be issued.

आप टेलीमेडिसिन के माध्यम से अपने चिकित्सक से अपने घर से परामर्श
ले सकते हैं यदि जानकारी के लिए कृपया देखें rmlh.nic.in

You can consult your doctor through telemedicine from
your home for more detail please visit rmlh.nic.in

संक्रमण फैला न होने दें।
इसका को सफाई में एक बार साफ करके सुखाएं।

घाटी की टॉकेटों व डीटिंगों के इस्तेमाल सही प्रकार से बंद रखें।
विटिनों के घाटी घीने के बर्तन का घाटी प्रतिदिन बदलें।

संगमरुई घोषा/मनी प्लाट का घाटी प्रतिदिन बदलें।
दुग्धने दिब्बों, टायरों, स्टूटे गमलों व कबाड जादि जिनसे बरसत का घाटी
सक सकता है, खुले में न रखें।



DR. RAM MANOHAR LOHIA HOSPITAL, NEW DELHI - 110001

OPD Registration Card

Dr. Ram Manohar Lohia Hospital OPD Regd. No. 2022002005694
Patient Name: BO SHUBUTI
DOB: 30/08/2013
Age: 10 Y 0 M 13 D 15 Y 5

Table with columns: Diagnosis, Date, Time, Reg. No., and other details. Contains handwritten text like 'PAED. CARDIOLOGY CLINIC' and 'BO SHUBUTI'.

Outtake Exam + Auscultation CHD/MDP
Murmurs: PDA, MCL-PAM,
MIL TR, OLASD (not sure)
Diagnosed: KA/RV

S/term/LBLS (CLAS/OWL 3-5 kg)
NICU stay for 7 days
IVC LY+O2
4) Fast breathing (chest recession) since birth.

CXRAY -> Cardiomegaly EN

Plan
2D Echo (Monday)
CXRAY
ECG

O/E
ECG: HR-124/min
RR-16/min
SPL-2.9R+LRA
P/IV+O/IV
EKG: Normal
CRTZ: 32cm

Wheezing cough since admission
CVS: S/S EN
no murmur
Chest: BLU/VASE clear

HO SRS LOW O2, feeding dysfunction
no H/O fever/cough

1) SUP-Furosemide (10mg/1ml) 0.3ml PO BID
2) Vit D2 Drop (400 IU/1ml) 1ml PO OD
3) SUP Calcimax-P 2ml PO OD (250mg/5mg) 2 times

Note: You can get OPD appointment and print opd slip at home through online registration system (ORS) - ors.gov.in
Always bring this card with you when you come to Hospital.
Smoking is Injurious To Your & Others Health.
The Facility of referral of EWS Patients to private hospital for free treatment is available here.

आप टेलीमेडिसिन के माध्यम से अपने चिकित्सक से अपने घर से परामर्श ले सकते हैं...
You can consult your doctor through telemedicine from your home for more detail please visit rmlh.nic.in